LE NERF AXILLAIRE

C'est le nerf de l'abduction du bras. C'est un nerf mixte.

A- **Origine** : le nerf axillaire est une branche terminale du plexus brachial, c'est la branche de bifurcation latérale du tronc secondaire postérieur. Il reçoit des fibres de **C5 -C6**. Cette origine est située dans la fosse axillaire, en arrière du muscle petit pectoral, à la face dorsale de l'artère axillaire.

B- **Trajet** : le nerf descend à la partie inférieure de la fosse axillaire, il passe en dessous de l'articulation de l'épaule traversant *l'espace axillaire latéral (*espace quadrangulaire), et arrive dans la loge dorsale du bras. Il contourne le col chirurgical de l'humérus, et atteint la face profonde du muscle Deltoïde.

C- **Terminaison** : à la face profonde du muscle deltoïde, en deux branches terminales motrices.

D- **Branches collatérales** :
1- filet articulaire pour l'épaule.
2- Rameau pour le muscle sub-scapulaire.
3- Nerf du muscle petit rond.
4- Nerf cutané latérale supérieur du bras.

E- **Territoire** :
1- Moteur pour les muscles deltoïde et petit rond.
2- Sensitif pour la face latérale du moignon de l'épaule.

F- **Clinique** : les lésions du nerf se voient lors des fractures chirurgicales du col de l'humérus et de la luxation inférieure de l'épaule. Elles se traduisent par une anesthésie du moignon de l'épaule et une perte de l'abduction du bras.

LE NERF RADIAL

C'est le nerf de l'extension et de la supination du membre thoracique. **C'est un nerf mixte.**

A- **Origine** : le nerf radial est une branche terminale du plexus brachial, c'est la branche de bifurcation médiale du tronc secondaire postérieur. Il reçoit des fibres de **C6- C7- C8- T1**. Cette origine est située dans la fosse axillaire, en arrière du muscle petit pectoral, à la face postérieure de l'artère axillaire.

B- **Trajet** : le nerf radial traverse la partie inférieure de la fosse axillaire, il en sort en traversant *l'espace axillaire inférieur* (fente huméro-tricipitale). Il arrive dans la loge postérieure du bras qu'il traverse obliquement dans la gouttière du nerf radial, à la face postérieure de l'humérus. Au bord latéral de l'os, il perfore le septum inter-musculaire latéral et passe dans la loge antérieure du bras. Il descend dans cette loge puis dans la coulisse bicipitale latérale où il se termine.

C- **Terminaison** : elle se fait dans la coulisse bicipitale latérale, en deux branches, antérieure sensitive et postérieure motrice.
1- **La branche antérieure**, sensitive descend à la partie antérolatérale de l'avant bras sous le muscle brachio-radial. Au tiers inférieur de l'avant bras, le nerf contourne latéralement le radius en passant sous le tendon du brachio-radial, il perfore ensuite le fascia superficielle et se termine en donnant trois rameaux cutanés, destinés à la base de l'éminence thénar et une partie du dos de la main.
2- **La branche motrice**, rejoint la loge postérieure de l'avant bras en passant entre les deux chefs du muscle supinateur. Dans cette loge, elle se divise en deux branches ; superficielle et profonde pour les deux plans musculaires.

D- **Branches collatérales :**
1- Nerf du chef long du triceps.
2- Nerf cutané postérieur du bras.
3- Nerf supérieur du chef médial du triceps.
4- Nerf inférieur du chef médial du triceps et de l'ancôné.
5- Nerf du chef latéral du triceps.
6- Nerf cutané postérieure de l'avant bras.
7- Rameau du muscle brachial.
8- Nerf du muscle brachio-radial.
9- Nerfs des muscles long et court extenseurs radiaux du carpe.

E- <u>Territoire :</u>

1- **Moteur** : muscles de la loge dorsale du **bras**, loge dorsale et latérale de **l'avant bras**.

2- **Sensitif** :

- Face dorso-latérale du bras et du coude,
- face dorsale de l'avant bras,
- face dorsale de la main, en dehors de l'axe du médius sauf les deux dernières phalanges de l'index et la moitié latérale des deux dernières du médius.
- Sur la face palmaire : la base de l'éminence thénar.

F- <u>Clinique</u> : les atteintes du nerf radial sont les plus fréquentes :

- luxation de l'épaule,
- fracture de l'humérus,
- compression par des béquilles…
- La paralysie du nerf radial se traduit par la main en col de signe.

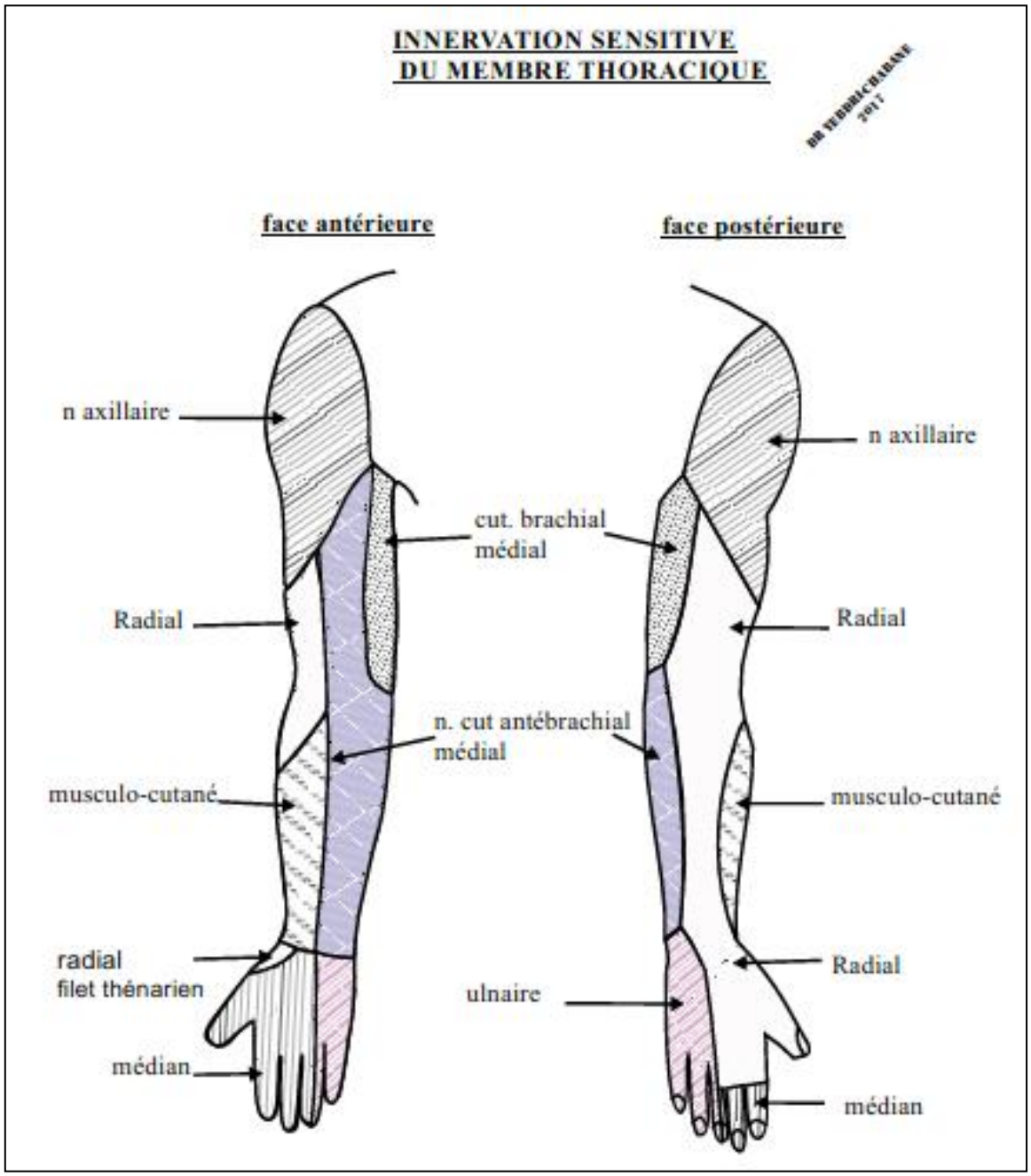
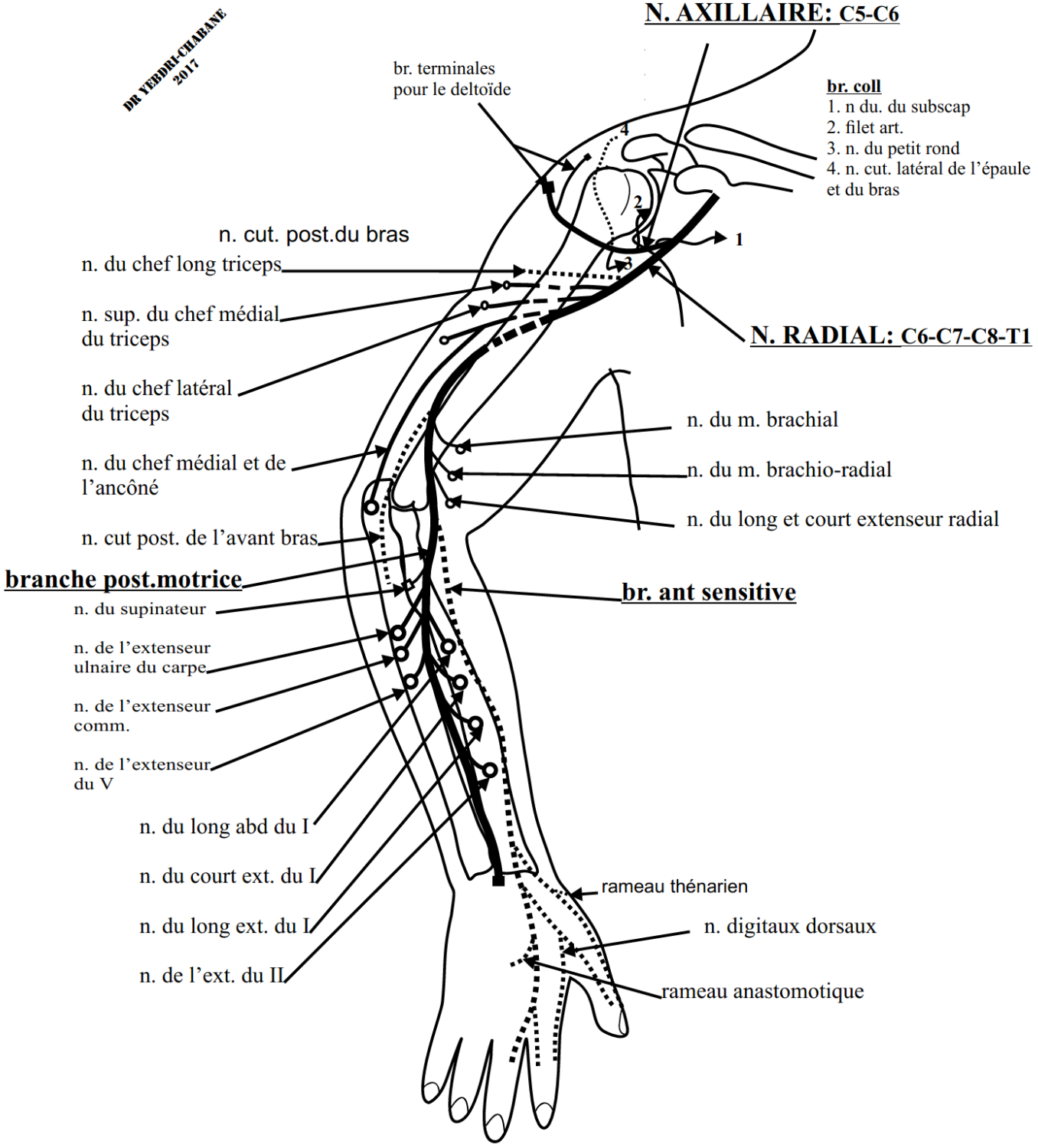
NERFS AXILLAIRE ET RADIAL